


# 健康 体检报告

检查机构：深圳美年大健康健康管理有限公司美年门诊部



## 方楠 先生

年 龄：30岁  
证件号码：230\*\*\*\*\*1215  
单位名称：个检  
部 门：5177063871  
条 码：



联系电话：166\*\*\*\*\*7430  
员 工 号：1672777481

咨询电话：400-991-9911

报告方式：不支持

检查日期：2025-07-05

查询报告网址：<https://www.health-100.cn/>

检查报告查询通道：



微信公众号



官网



微信小程序

## 健康体检报告导读



尊敬的 方楠 先生

您好!

感谢您对深圳美年大健康健康管理有限公司美年门诊部的信赖和支持，在此我们真诚地将您的健康体检报告呈上，敬请阅读。

您的健康体检报告由七个部分组成：

**第一部分 健康体检自测问卷：**您的个人信息是体检报告的重要组成部分，它从您的生活方式和环境、心理健康与精神压力、睡眠健康等方面进行多了解，是分析您所处健康状态的重要基础信息。

**第二部分 报告阅读说明：**根据您本次体检中发现的异常结果为依据，通过健康警示灯图，在相应人体结构所在部位进行提示，使您能够更直观、更快捷地了解异常体征部位。

**第三部分 主检报告：**初审医师对您体检中发现的异常结果进行汇总分析，并初步提出医学建议。主检专家全面审核各科室报告及初审医师报告，对疑难问题进行专家会诊，确保内容的准确性、权威性，最终由主检专家签发您的健康体检报告。

**第四部分 医学科普：**对本次体检发现的异常结果进行医学名词知识科普。

**第五部分 分项报告：**各科室检查结果明细，细致认真地对您的体检情况进行详细汇报，可作为您专科诊断或复查的参考资料。同时附有相关科室检查图文报告，如心电图、超声报告、骨密度报告、经颅多普勒报告等。

**第六部分 常见体检数据对比：**展示您最近两次体检中常见指标的数据变化趋势。

**第七部分 免责声明：**鉴于医学科学的复杂性、现代医疗技术手段对疾病的筛查仍具有局限性和时效性，同时也受限于您本次所选择的体检项目，体检后可能存在未发现的潜在问题，如果有疑问或疾病症状出现，请立即就医。



## 健康体检问卷



您是否吸烟？

- 否  偶尔  是

您是否饮酒？

- 否  偶尔  是

您的饮食习惯符合以下哪项？

- 荤素均衡且较清淡  荤食为主  素食为主  多盐、多油、多糖、辛辣为主

近期是否有备孕计划或正处于备孕期？

- 是  否

您是否有以下疾病？

- 无  高血压  冠心病  心梗  脑卒中  糖尿病  高血脂  
 高尿酸  肺结节  阻塞性肺疾病  慢支/肺气肿  肺结核  乳腺结节  
 桥本氏甲状腺炎  甲状腺结节  胆囊结石  胆囊息肉  慢性肾病  
 肾结石  肾囊肿  多囊肾  骨质疏松  脂肪肝  肝血管瘤  
 肝囊肿  乙肝  丙肝  慢性肝炎/肝硬化  幽门螺杆菌感染  胃溃疡  
 胃息肉  结肠息肉  肿瘤病史

您是否有以下用药史或药物过敏史？

- 无  长期服药史  药物过敏史

您是否有以下家族史？

- 无  高血压  冠心病  糖尿病  脑卒中  高尿酸/痛风  肺癌  
 乳腺癌  甲状腺癌  胃癌  结直肠癌  乙肝  丙肝  
 慢性肝炎/肝硬化  肝癌  其他

您是否有手术史？

- 无  有

您近期是否有以下情形？

- 均无以下情况  闷闷不乐，情绪低落  容易情绪激动或生气  感到精神紧张，很难放松  
 没有耐性  感到心力枯竭，对人对事缺乏热情  容易焦虑不安、心烦意乱  
 感觉压抑或沮丧  注意力集中有困难

您平时是否规律运动（时长 > 30分钟）？

- 否  每周1~2次  每周3~4次  每周5次以上

您平时睡眠情况如何？

- 好  入睡困难  易醒  多梦  嗜睡  打鼾  呼吸睡眠暂停

客户已确认问卷是本人填写，内容属实

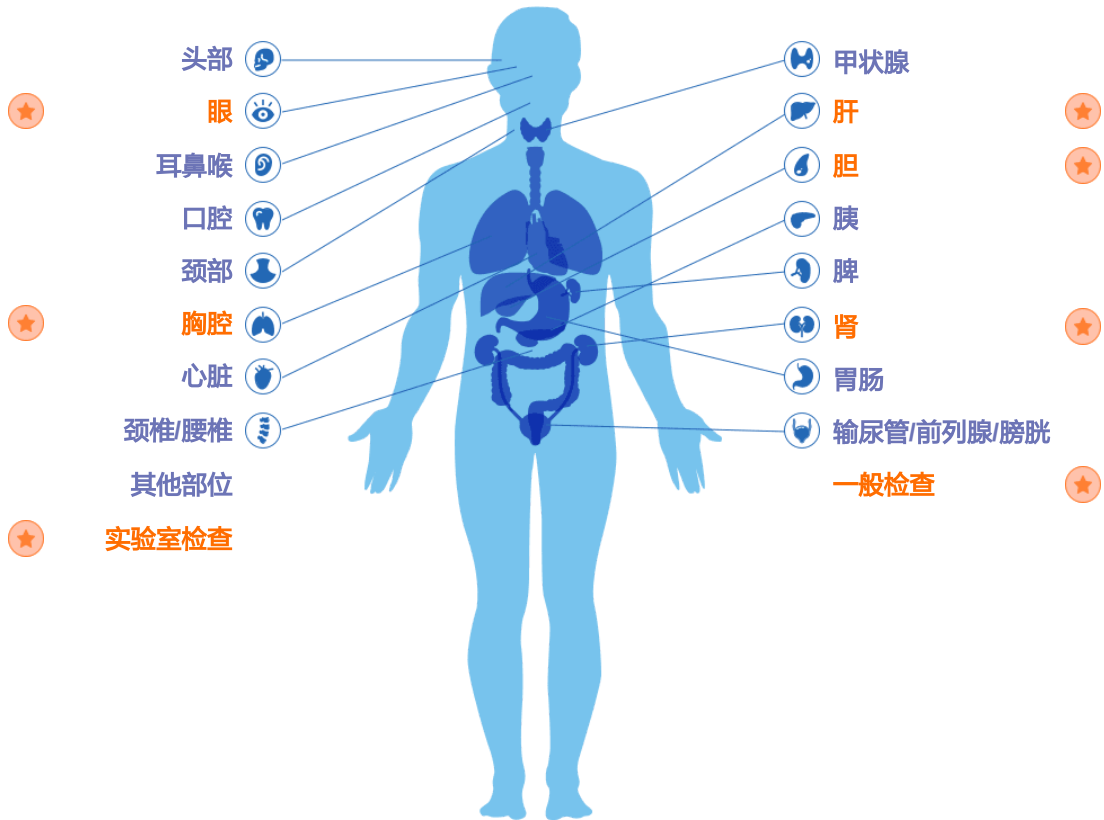
日期：2025年07月05日

## 报告阅读说明



- 报告阅读说明：本报告书仅对受检者本次所检结果负责；警示部位请您关注，示意图仅提供部分异常部位警示，仅供参考。

### 健康警示灯



主检报告



初审医师: 南俊兴

终审医师: 王宏志

一般健康问题:

医师建议:

1、肺结节影

建议6个月时做CT复查,如结节明显增大或有恶变征象时请及时胸外科进一步诊治。

2、脂肪衰减值大于244,肝脏脂肪含量超过正常值  
脂肪肝声像图(轻度)

建议您低脂、低糖饮食,戒烟限酒;适量增加有氧运动,控制体重;定期复查腹部B超、肝功能及血脂;消化科随诊。

3、胆囊息肉

建议定期复查肝胆B超,如息肉生长过快或直径超过10mm,请及时肝胆科就诊。

4、双肾结石

建议您多喝水、多运动,定期复查,有症状时泌尿科就诊。

5、左眼屈光不正(矫正视力正常)(矫正视力-左眼 1.0)  
右眼屈光不正(矫正视力正常)(矫正视力-右眼 1.0)

请注意用眼卫生,经常做眼保健操。

6、超重(体重指数 27 kg/m<sup>2</sup>)

本次体检您已超重,建议您:平衡膳食,坚持有氧运动,在专业的指导下减重,必要时医院专科就诊。

7、血清总胆固醇测定增高:5.42mmol/L(参考区间:<5.18)  
低密度脂蛋白胆固醇测定增高:3.58mmol/L(参考区间:<3.37)

建议控制膳食总热量,减少饱和脂肪酸和胆固醇的摄入,坚持有规律的体力活动,长期监测血脂变化。如血脂明显异常,或有心脑血管病的高危因素,请在专科医生指导下服用调脂药物。

8、血清尿酸测定(UA)增高:474.00μmol/L(参考区间:208.0-428.0)

长期高尿酸血症可导致痛风、肾结石和肾功能减退。建议戒烟限酒,多喝水,少吃动物内脏、海产品、大豆和菌菇等高嘌呤食物,风湿免疫科随诊。



### 【肺结节影】

引起肺部结节的原因多种多样，包括长期吸烟、肺部感染、局部出血、外伤、接触有害物质等，对于5mm以下结节，一次检查不能定性，除非形态学非常典型，往往需要随访来观察病变的增长情况，CT复查的时间根据病灶大小有没有高危因素来决定，有高危因素则建议三个月复查为好，对于考虑为小细胞肺癌者，应一个月内复查。否则可以延长半年至一年复查。

### 【脂肪衰减值大于244，肝脏脂肪含量超过正常值】

肝脂肪衰减值与脂肪肝正相关，脂肪衰减值越大，肝脏脂肪含量越高，脂肪衰减值大于244提示脂肪肝。

### 【脂肪肝声像图（轻度）】

肝脏是人体内糖类、蛋白质和脂肪三大营养物质代谢的重要器官，脂肪的吸收、合成、氧化、分解、运输主要在肝脏完成。轻度脂肪肝内脂肪含量为5%~10%，中度为10%~25%，25%以上为重度脂肪肝。脂肪肝是由于肥胖、营养过剩、肥胖伴高血压症、酒精性肝病，糖尿病等原因致使脂类在肝脏内代谢不平衡，脂肪存积于肝细胞内造成。脂肪肝具有一定可逆性，长期较重脂肪肝则会促进动脉硬化生成，诱发加重高血压，长期持续可发展成肝硬化。

### 【胆囊息肉】

胆囊息肉是胆囊壁向腔内局限性隆起样病变的总称，多为良性，少数类型的息肉有癌变可能。

### 【双肾结石】

可能与居住环境、饮食习惯、高尿酸血症、尿酸碱度及泌尿系统结构异常有关。可有腰痛和血尿等症状。

### 【左眼屈光不正（矫正视力正常）(矫正视力-左眼 1.0)】

外界所要注视的物体，若没有准确聚焦在视网膜上，则称为屈光不正。屈光不正主要包括近视、远视和散光等。老视（亦称老花）是因年龄增长而出现的生理性调节问题，不属于屈光不正，但生理性调节能力下降所造成的成像问题及其矫正原理同屈光不正。矫正或治疗屈光不正的方法目前主要有框架眼镜、角膜接触镜和屈光手术。

### 【右眼屈光不正（矫正视力正常）(矫正视力-右眼 1.0)】

外界所要注视的物体，若没有准确聚焦在视网膜上，则称为屈光不正。屈光不正主要包括近视、远视和散光等。老视（亦称老花）是因年龄增长而出现的生理性调节问题，不属于屈光不正，但生理性调节能力下降所造成的成像问题及其矫正原理同屈光不正。矫正或治疗屈光不正的方法目前主要有框架眼镜、角膜接触镜和屈光手术。

### 【超重(体重指数 27 kg/m<sup>2</sup>)】

中国标准：体重指数（BMI）24.0-27.9kg/m<sup>2</sup>为体重超重，超重容易引起多种疾病，比如高血压、糖尿病、高血脂、动脉粥样硬化等。所以对超重应当限制饮食摄入，并增加运动量，使摄入的总热量，低于消耗的总热量，以控制体重。

**【 血清总胆固醇测定增高:5.42mmol/L(参考区间:<5.18) 】**

血清总胆固醇(TC) 是指各种脂蛋白所含胆固醇的总和, 来源于食物和肝脏合成。胆固醇是生成肾上腺皮质激素、胆汁酸及维生素D等生理活性物质的重要原料, 也是构成细胞膜的主要成分。影响胆固醇水平的因素有:1、年龄与性别:中青年女性低于男性, 女性绝经后较同年男性高。2、长期进食高胆固醇、高饱和脂肪和高热量饮食, 可使胆固醇增高。3、遗传因素。4、其他, 如缺少运动、脑力劳动、精神紧张等可能使TC升高。高胆固醇血症是冠心病的主要危险因素之一。

---

**【 低密度脂蛋白胆固醇测定增高:3.58mmol/L(参考区间:<3.37) 】**

低密度脂蛋白胆固醇是一种运载胆固醇进入外周组织细胞的脂蛋白颗粒, 可被氧化成氧化低密度脂蛋白。当低密度脂蛋白, 尤其是氧化修饰的低密度脂蛋白过量时, 它携带的胆固醇沉积在动脉壁上, 引起动脉硬化。因此低密度脂蛋白胆固醇被称为“坏胆固醇”。血清低密度脂蛋白胆固醇增高为冠心病直接危险因素。

---

**【 血清尿酸测定(UA)增高:474.00μmol/L(参考区间:208.0-428.0) 】**

尿酸是机体嘌呤代谢的最终产物, 可见于吃高嘌呤食物后、肥胖、长期禁食、痛风及与尿酸有关的肾脏疾病等。长期高尿酸血症可导致痛风、肾结石和肾功能减退。

---

## 分项报告


**【一般检查】**


项目	结果	单位	参考范围
身高	182	cm	-
体重	89.6	kg	-
体重指数	27	kg/m <sup>2</sup>	18.5~23.9
收缩压	110	mmHg	90-139
舒张压	62	mmHg	60-89
脉搏	82	次/分	60~100
<b>小结</b>	<b>体重指数:超重(27 kg/m<sup>2</sup>)</b>		

检查者: 黄婉莹

**【内科】**


项目	结果	单位	参考范围
既往史	无	-	-
家族史	无	-	-
胸廓	未见明显异常	-	-
心脏-心率	72	次/分	60~100
心脏-杂音	未闻及	-	-
心脏-心律	未闻及明显异常	-	-
心脏-心音	未闻及明显异常	-	-
心脏-心界	未见明显异常	-	-
肺-呼吸频率	17	次/分	12~20
肺-啰音	未闻及	-	-
肺-呼吸音	未闻及明显异常	-	-
肺-胸膜摩擦音	未闻及	-	-
肝-大小	未触及	-	-
肝-质地	未触及明显异常	-	-
肝-压痛	无压痛	-	-
胆-大小	未触及	-	-

胆-压痛	无压痛	-	-
脾-大小	未触及	-	-
脾-质地	未触及明显异常	-	-
脾-压痛	无压痛	-	-
肾-叩击痛	无叩击痛	-	-
腹壁	未见明显异常	-	-
膝反射	未见明显异常	-	-
其他	未见明显异常	-	-
<b>小结</b>	<b>未见明显异常</b>		

医师: 

**【外科】**

项目	结果		
既往史	无		
皮肤	未见明显异常		
浅表淋巴结	未触及明显异常		
甲状腺	未见明显异常		
乳房	未见明显异常		
脊柱	未见明显异常		
四肢关节	未见明显异常		
外生殖器	未见明显异常		
前列腺	未触及明显异常		
肛门指检	未见明显异常		
其他	未见明显异常		
<b>小结</b>	<b>未见明显异常</b>		

医师: 

**【眼科检查(外眼、色觉、视力)】**

项目	结果	参考范围
既往史	无	-
眼睑	未见明显异常	-
泪器	未见明显异常	-

结膜	未见明显异常	-
巩膜	未见明显异常	-
眼球	未见明显异常	-
其他	未见明显异常	-
矫正视力-右眼	1.0	≥1.0 (小数视力); ≥5.0 (对数视力)
矫正视力-左眼	1.0	≥1.0 (小数视力); ≥5.0 (对数视力)
色觉	未见明显异常	-
小结	矫正视力-右眼:右眼屈光不正 (矫正视力正常) (1.0) 矫正视力-左眼:左眼屈光不正 (矫正视力正常) (1.0)	

检查者: 刘心华

【耳鼻咽喉科】

项目	结果
既往史	无
耳廓	未见明显异常
外耳道	未见明显异常
鼓膜	未见明显异常
乳突	未见明显异常
鼻外形	未见明显异常
鼻中隔	未见明显异常
鼻甲	未见明显异常
鼻腔黏膜	未见明显异常
鼻窦	未见明显异常
悬雍垂	未见明显异常
扁桃体	未见明显异常
咽部黏膜	未见明显异常
其他	未见明显异常
小结	未见明显异常

医师: 刘伟

## 【心电图】

项目	结果
常规心电图检查(12导联)	窦性心律 HR(73)次/分。
小结	常规心电图检查(12导联):窦性心律,正常心电图

注: 详见图文报告。

检查者: 徐会珍

报告医师: 石秀敏

## 【肝胆脾胰彩超】

项目	结果
肝脏彩超	肝脏形态大小正常,轮廓规整,肝内回声呈点状密集弥漫性增强,肝内管道结构尚清晰。门静脉未见明显扩张。
胆囊彩超	胆囊形态大小正常,壁稍毛糙,胆囊内壁可见一个较强回声附着,大小约2mm×2mm,无声影,不随体位改变而移动。
脾脏彩超	脾脏形态正常,包膜光整,实质回声均匀。
胰腺彩超	胰腺形态大小正常,轮廓规整,实质回声均匀,主胰管不扩张。
小结	肝脏彩超:脂肪肝声像图(轻度) 胆囊彩超:胆囊息肉 脾脏彩超:脾脏声像图未见明显异常 胰腺彩超:胰腺声像图未见明显异常

注: 详见图文报告。

医师: 栾文荣

## 【双肾输尿管膀胱彩超】

项目	结果
双肾彩超	双肾形态大小正常,包膜光整,实质回声均匀,肾集合系统内各见一个强回声,右侧大小约5mm×3mm,左侧大小约4mm×3mm,后方伴声影。集合系统未见分离。
输尿管彩超	双侧输尿管未见明显异常回声。
膀胱彩超	膀胱充盈良好,壁光整,腔内未见明显异常回声。
小结	双肾彩超:双肾结石 输尿管彩超:双侧输尿管声像图未见明显异常 膀胱彩超:膀胱声像图未见明显异常

注: 详见图文报告。

医师: 栾文荣

## 【前列腺彩超】

项目	结果
前列腺彩超	前列腺形态大小正常，轮廓光整，实质回声均匀，未见明显异常回声。CDFI：腺体内未见明显异常血流信号。
小结	前列腺彩超:前列腺声像图未见明显异常
注：详见图文报告。	医师: 栾文荣

## 【甲状腺彩超】

项目	结果
甲状腺彩超	甲状腺形态大小正常，边界清晰，内部回声分布均匀，未见明显异常回声。CDFI：未见明显异常血流信号。
小结	甲状腺彩超:甲状腺未见明显异常 (TI-RADS 1类)
注：详见图文报告。	医师: 栾文荣

## 【胸部低剂量螺旋CT(不出片)】

项目	结果
胸部CT平扫	胸廓：两侧胸廓无明显畸形，所示诸骨骨质密度未见明显异常。所示胸部软组织未见明显异常密度影及肿块。肺与气管：右肺中叶、左肺上叶见多发实性结节，较大者位于左肺上叶上舌段（Img165），大小约为4mm×3mm。余两肺野内未见明显渗出性病变影。两肺支气管血管束清晰、走行自然；气管、支气管通畅。两肺门区未见明显异常。纵隔：纵隔内未见明显肿块征象及肿大淋巴结影。心脏及大血管未见明显异常。胸膜与胸膜腔：两侧胸腔内未见明确积液。两侧胸膜未见明显异常。
小结	胸部CT平扫:肺结节影
注：详见图文报告。	报告医师: 陈泽平 审核医师: 杨维康

## 【颈椎侧位DR(不出片)】

项目	结果
颈椎侧位DR	颈椎生理曲度存在，排列尚整齐，未见明显脱位征象。颈椎诸椎体及椎弓附件骨质结构完整，未见明显骨质异常征象；各椎间隙无明显狭窄，椎体周围软组织未见明显异常。
小结	颈椎侧位DR:颈椎X线平片未见明显异常
注：详见图文报告。	报告医师: 于河 审核医师: 郝凤艳

## 【血常规】

检测机构: 深圳美年大健康健康管理有限 样本类型: 全血  
公司美年门诊部  
检测时间: 2025-07-05 10:11:59 报告时间: 2025-07-05 11:35:22  
【备注: 无】

样本性状: 样本正常

项目	简称	结果	提示	单位	参考区间
白细胞计数	WBC	5.55	-	10 <sup>9</sup> /L	3.5--9.5
中性粒细胞百分数	GRAN%	51.2	-	%	40--75
淋巴细胞百分数	LYM%	42.0	-	%	20--50
单核细胞百分数	Mono%	4.7	-	%	3--10
嗜酸性粒细胞百分数	Eos%	2.10	-	%	0.4--8
嗜碱性粒细胞百分数	Baso%	0.0	-	%	0--1
中性粒细胞绝对值	GRAN#	2.84	-	10 <sup>9</sup> /L	1.8--6.3
淋巴细胞绝对值	LYM#	2.33	-	10 <sup>9</sup> /L	1.1--3.2
单核细胞绝对值	Mono#	0.26	-	10 <sup>9</sup> /L	0.1--0.6
嗜酸性粒细胞绝对值	Eos#	0.12	-	10 <sup>9</sup> /L	0.02--0.52
嗜碱性粒细胞绝对值	Baso#	0.00	-	10 <sup>9</sup> /L	0--0.06
红细胞计数	RBC	5.17	-	10 <sup>12</sup> /L	4.3--5.8
血红蛋白	Hb	148	-	g/L	130--175
红细胞比容	HCT	43.6	-	%	40--50
红细胞平均体积	MCV	84.3	-	fL	82--100
平均血红蛋白含量	MCH	28.6	-	pg	27--34
平均血红蛋白浓度	MCHC	339	-	g/L	316--354
红细胞分布宽度-标准差	RDW-SD	38.5	-	fL	37.4-51
红细胞分布宽度-变异系数	RDW-CV	12.9	-	%	11.6-15.9
血小板计数	PLT	251	-	10 <sup>9</sup> /L	125--350
平均血小板体积	MPV	10.8	-	fL	8.4-13.9
血小板压积	PCT	0.27	-	%	0.11-0.37
血小板分布宽度	PDW	12.9	-	%	10.6-20.6
大血小板比率	P-LCR	26.9	-	%	14-49.8

注: 本检测结果仅对来样负责, 供临床参考。如有疑问请在样品保存期内提出!

检验者: 宁敏研

审核者: 徐玲

## 【尿常规】

检测机构: 深圳美年大健康健康管理有限 样本类型: 尿液 样本性状: 样本正常  
公司美年门诊部  
检测时间: 2025-07-05 13:50:03 报告时间: 2025-07-05 14:01:47  
【备注: 无】

项目	简称	结果	提示	单位	参考区间
尿白细胞酯酶	LEU	阴性	-	-	阴性
尿酮体	KET	阴性	-	-	阴性
尿亚硝酸盐	NIT	阴性	-	-	阴性
尿胆原	URO	阴性	-	-	阴性或弱阳性
尿胆红素	BIL	阴性	-	-	阴性
尿蛋白质	PRO	阴性	-	-	阴性
尿葡萄糖	GLU	阴性	-	-	阴性
尿比重	SG	1.010	-	-	1.003-1.03
尿隐血	BLD	阴性	-	-	阴性
尿酸碱度	pH	7.0	-	-	4.5-8
尿维生素C	VC	0	-	mmol/L	0--0.6
尿液颜色	UCO	淡黄色	-	-	淡黄色
尿白细胞(镜检)	U-WBC	未见	-	个/HP	0-5
尿红细胞(镜检)	U-RBC	未见	-	个/HP	0-3
尿结晶(镜检)	U-CRYSTAL	未见	-	-	未见
尿管型(镜检)	U-CAST	未见	-	个/LP	0-1
尿上皮细胞(镜检)	EC	未见	-	个/HP	少见

注: 本检测结果仅对来样负责, 供临床参考。如有疑问请在样品保存期内提出!

检验者: 宁敏明

审核者: 徐玲

## 【肝脏瞬时弹性成像检查】

项目	结果
肝脏瞬时弹性成像检查	肝脏硬度值为7.1正常, 正常参考值范围为(1-7.3kpa); 脂肪衰减值为288, 肝脏脂肪含量超过正常值
小结	肝脏瞬时弹性成像检查: 肝脏硬度值为7.1正常, 正常参考值范围为(1-7.3kpa) 脂肪衰减值大于244, 肝脏脂肪含量超过正常值

检查者: 高翔

报告医师: 高翔

# 深圳美年大健康健康管理有限公司美年门诊部 超声检查报告单

姓名：方楠

性别：男

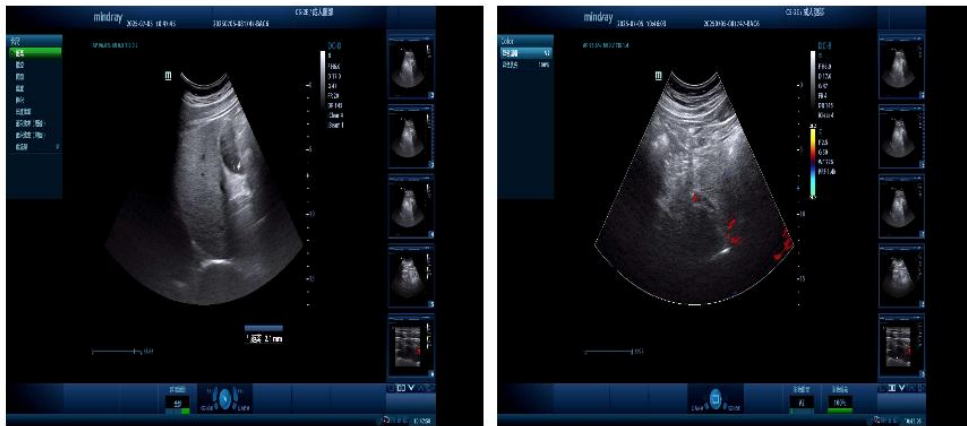年龄：30岁

体检号：70696049088171

检查时间：2025-07-05 10:33

检查项目：肝胆脾胰彩超

关键影像：



超声所见：

肝脏彩超：

肝脏形态大小正常，轮廓规整，肝内回声呈点状密集弥漫性增强，肝内管道结构尚清晰。门静脉未见明显扩张。

胆囊彩超：

胆囊形态大小正常，壁稍毛糙，胆囊内壁可见一个较强回声附着，大小约2mm×2mm，无声影，不随体位改变而移动。

脾脏彩超：

脾脏形态正常，包膜光整，实质回声均匀。

胰腺彩超：

胰腺形态大小正常，轮廓规整，实质回声均匀，主胰管不扩张。

超声意见：

脂肪肝声像图（轻度）

胆囊息肉

脾脏声像图未见明显异常

胰腺声像图未见明显异常

医师： 梁文荣

日期：2025-07-05

本报告非医疗诊断报告，任何医疗行为请遵从医嘱

# 深圳美年大健康健康管理有限公司美年门诊部 超声检查报告单

姓名：方楠

性别：男

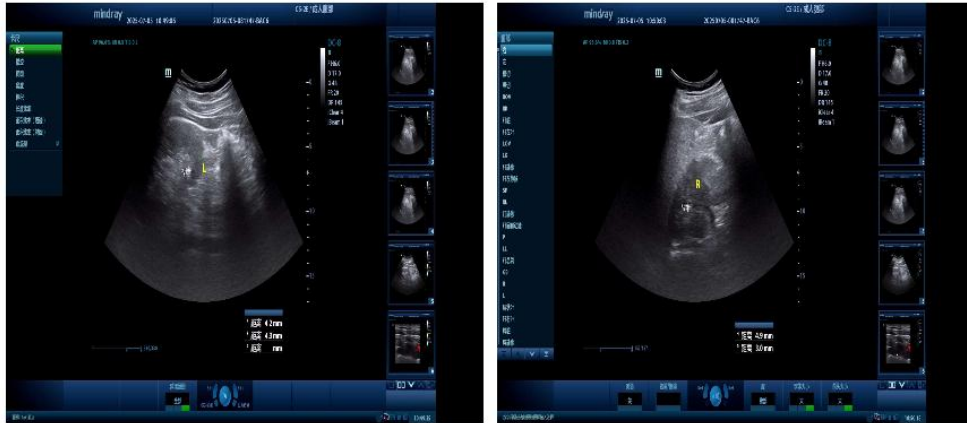年龄：30岁

体检号：70696049088171

检查时间：2025-07-05 10:36

检查项目：双肾输尿管膀胱彩超

关键影像：



超声所见：

输尿管彩超：

双侧输尿管未见明显异常回声。

膀胱彩超：

膀胱充盈良好，壁光整，腔内未见明显异常回声。

双肾彩超：

双肾形态大小正常，包膜光整，实质回声均匀，肾集合系统内各见一个强回声，右侧大小约5mm×3mm，左侧大小约4mm×3mm，后方伴声影。集合系统未见分离。

超声意见：

双侧输尿管声像图未见明显异常

膀胱声像图未见明显异常

双肾结石

医师： 梁文荣

日期：2025-07-05

本报告非医疗诊断报告，任何医疗行为请遵从医嘱

# 深圳美年大健康健康管理有限公司美年门诊部 超声检查报告单

姓名：方楠

性别：男

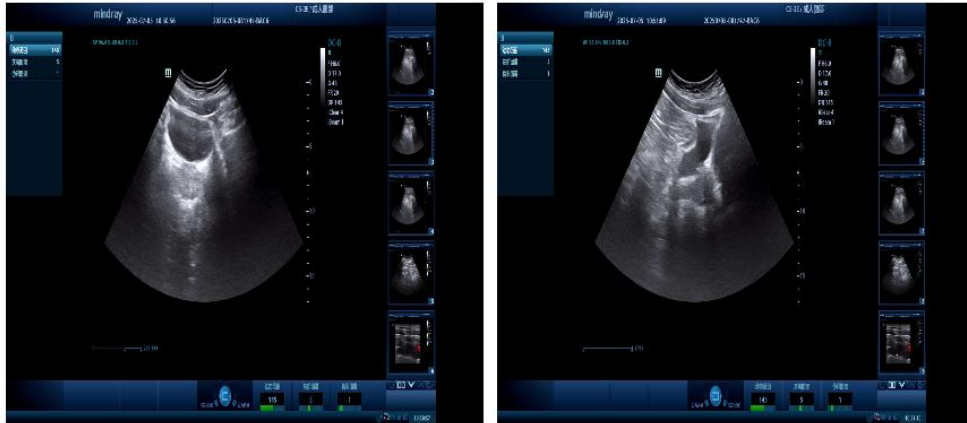年龄：30岁

体检号：70696049088171

检查时间：2025-07-05 10:38

检查项目：前列腺彩超

关键影像：



超声所见：

前列腺彩超：

前列腺形态大小正常，轮廓光整，实质回声均匀，未见明显异常回声。CDFI：腺体内未见明显异常血流信号。

超声意见：

前列腺声像图未见明显异常

医师： 梁文英

日期：2025-07-05

本报告非医疗诊断报告，任何医疗行为请遵从医嘱

# 深圳美年大健康健康管理有限公司美年门诊部 超声检查报告单

姓名：方楠

性别：男

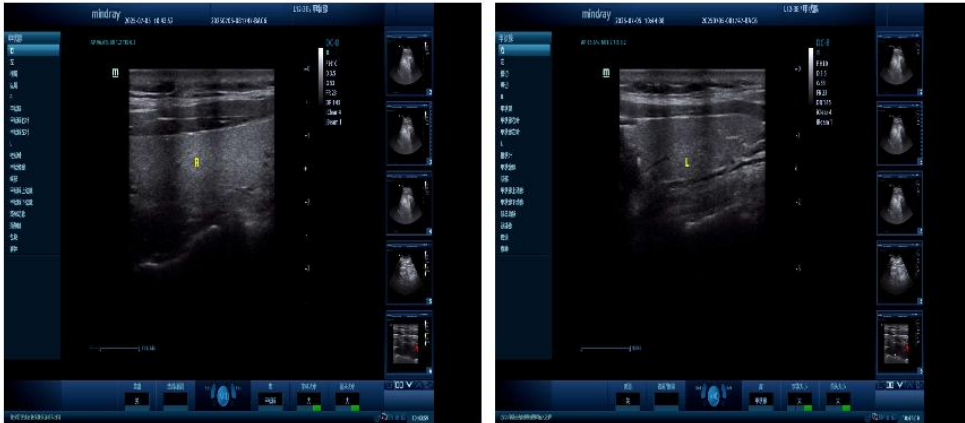年龄：30岁

体检号：70696049088171

检查时间：2025-07-05 10:31

检查项目：甲状腺彩超

关键影像：



超声所见：

甲状腺彩超：

甲状腺形态大小正常，边界清晰，内部回声分布均匀，未见明显异常回声。CDFI：未见明显异常血流信号。

超声意见：

甲状腺未见明显异常（TI-RADS 1类）

医师： 梁文荣

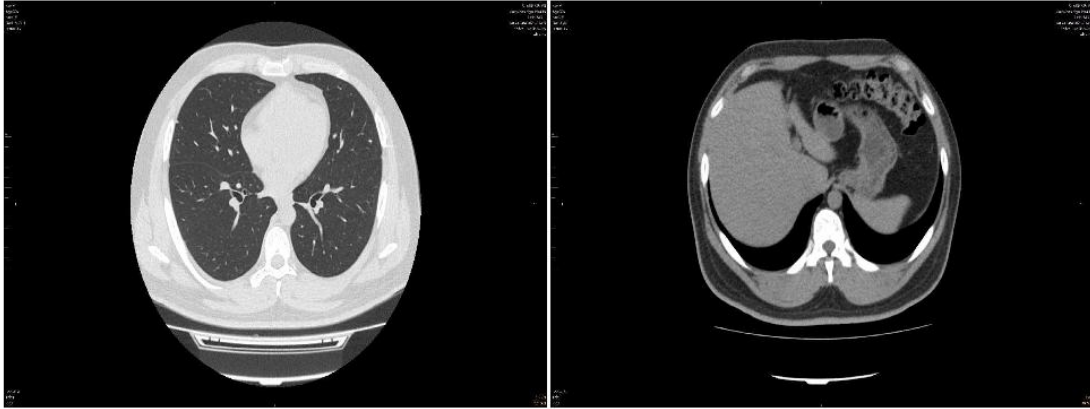
日期：2025-07-05

本报告非医疗诊断报告，任何医疗行为请遵从医嘱

# 深圳美年大健康健康管理有限公司美年门诊部 CT检查报告单

姓名：方楠 性别：男 年龄：30岁  
放射学检查号码：p2507050181 体检号：70696049088171 检查时间：2025-07-05  
检查项目：胸部低剂量螺旋CT(不出片)

## 关键影像：



## 放射学所见：

胸廓：两侧胸廓无明显畸形，所示诸骨骨质密度未见明显异常。所示胸部软组织未见明显异常密度影及肿块。肺与气管：右肺中叶、左肺上叶见多发实性结节，较大者位于左肺上叶上舌段（Img165），大小约为4mm×3mm。余两肺野内未见明显渗出性病变影。两肺支气管血管束清晰、走行自然；气管、支气管通畅。两肺门区未见明显异常。纵隔：纵隔内未见明显肿块征象及肿大淋巴结影。心脏及大血管未见明显异常。胸膜与胸膜腔：两侧胸腔内未见明确积液。两侧胸膜未见明显异常。

## 放射学意见：（仅供临床医师参考）

肺结节影

报告医师：陈建乐 *陈建乐*

审核医师：杨振庚 *杨振庚*

书写报告时间：2025-07-05

报告审核时间：2025-07-05

本报告非医疗诊断报告，任何医疗行为请遵从医嘱



扫一扫快捷查询报告  
第1页/共2页

条形码: 930224757575

姓名: 方楠 门诊/住院号: 70696049088171 院方条码: 930224757575 联系电话: 16607557430  
性别: 男 科室/病区: / 送检医生: / 其它信息: /  
年龄: 30岁 样本类型: 血清 临床诊断: /  
床号: / 样本性状: 外观正常 送检单位: 深圳美年大健康健康管理有限公司美年门诊部

英文简称	项目	结果	提示	单位	参考区间	检测方法
GLU	空腹血糖	5.39		mmol/L	3.90-6.10	葡萄糖氧化酶法
T-BIL	总胆红素(T-Bil)测定	16.3		μmol/L	≤23.0	钒酸盐氧化法
D-BIL	直接胆红素(D-Bil)测定	3.8		μmol/L	0-10.0	钒酸盐氧化法
I-BIL	间接胆红素(I-Bil)测定	12.5		μmol/L	0.0-18.0	计算法
TP	总蛋白(TP)测定	72.1		g/L	65.0-85.0	双缩脲法
ALB	白蛋白(Alb)测定	51.1		g/L	40.0-55.0	溴甲酚绿法
GLB	血清球蛋白	21.0		g/L	20.0-40.0	计算法
A/G	白蛋白/球蛋白比值	2.4		/	1.2-2.4	计算法
ALT	丙氨酸氨基转移酶(ALT)测定	32		U/L	9-50	丙氨酸底物法
AST	天门冬氨酸氨基转移酶(AST)测定	22		U/L	15-40	天门冬氨酸底物法
AST/ALT	天门冬氨酸/丙氨酸氨基转移酶	0.7		/	/	计算法
ALP	碱性磷酸酶(ALP)测定	56		U/L	45-125	NPP底物-AMP缓冲液法
γ-GT	γ-谷氨酰基转移酶(GGT)测定	34		U/L	10-60	GPNA底物法
LDH	乳酸脱氢酶(LDH)测定	131		U/L	120.0-250.0	乳酸底物法
CK	肌酸激酶(CK)测定	93		U/L	50.0-310.0	磷酸肌酸底物法
Crea	肌酐(Cr)测定	83		μmol/L	57-97	肌氨酸氧化酶法
Urea	尿素(Urea)测定	5.17		mmol/L	3.10-8.00	尿素酶-谷氨酸脱氢酶法
UA	尿酸(UA)测定	474	↑	μmol/L	208.0-428.0	尿酸酶法
TG	甘油三酯(TG)测定	1.26		mmol/L	<1.70	GPO-PAP
TC	总胆固醇(TC)测定	5.42	↑	mmol/L	<5.18	CHOD-PAP法
HDL-C	高密度脂蛋白胆固醇(HDL-C)测定	1.29		mmol/L	>1.04	直接法-抗体分离法
LDL-C	低密度脂蛋白胆固醇(LDL-C)测定	3.58	↑	mmol/L	<3.37	清除法
HDL/LDL	高密度脂蛋白胆固醇/低密度脂蛋白胆固醇	0.4		/	/	计算法
TC/HDL	胆固醇/高密度脂蛋白	4.2		/	/	计算法
AS	动脉硬化指数	3.20		/	0.00-4.00	计算法

备注: /

检验者: 方楠

审核者: 梁海英

批准人: 梁海英

采集时间: 2025-07-05 09:12

接收时间: 2025-07-05 18:14

报告时间: 2025-07-06 06:21

报告编号: 20250705S20447A

主检实验室: 深圳艾迪康

本次检验结果仅对来样负责, 如有疑问请在7天内提出。报告无检验者、审核者、批准人签字无效。

地址: 深圳市福田区海山街道田东社区深盐路2028号大百汇生命健康产业园1栋三单元501

电话: 400-182-5566

网址: www.adicon.com.cn



扫一扫快捷查询报告  
第2页/共2页

条形码: 930224757575

姓名: 方楠	门诊/住院号: 70696049088171	院方条码: 930224757575	联系电话: 16607557430
性别: 男	科室/病区: /	送检医生: /	其它信息: /
年龄: 30岁	样本类型: 血清	临床诊断: /	
床号: /	样本性状: 外观正常	送检单位: 深圳美年大健康健康管理有限公司美年门诊部	

英文简称	项目	结果	提示	单位	参考区间	检测方法
RF	类风湿因子(RF)检测	<5.0		IU/mL	<20.0	免疫比浊法
HP-AB	抗幽门螺杆菌抗体测定	<5		AU/mL	0-15	胶乳免疫比浊法

## 结果解读与建议:

AST/ALT比值常用于急慢性肝脏疾病的鉴别诊断。

(1)急性病毒性肝炎: ALT与AST均显著升高, 可达正常上限的20~50倍, 甚至100倍, 但ALT升高更明显。通常ALT>300U/L、AST>200U/L, DeRitis比值<1, 是诊断急性病毒性肝炎重要的检测手段。

(2)慢性病毒性肝炎: 转氨酶轻度上升(100~200U)或正常, DeRitis比值<1, 若AST升高较ALT显著, 即DeRitis比值>1, 提示慢性肝炎进入活动期可能。

(3)酒精性肝病、药物性肝炎、脂肪肝、肝癌等非病毒性肝病: 转氨酶轻度升高或正常, 且DeRitis比值均>1, 其中肝癌时DeRitis比值≥3。

(4)肝硬化: 转氨酶活性取决于肝细胞进行性坏死程度, DeRitis比值≥2, 终末期肝硬化转氨酶活性正常或降低。

来源: 1.《急性肝衰竭指南》美国胃肠病学会(AOG)2023版; 2.人卫第9版《诊断学》第四章实验诊断p364

备注: /

检验者: 李彬

审核者: 冯海英

批准人:

采集时间: 2025-07-05 09:12

接收时间: 2025-07-05 18:14

报告时间: 2025-07-06 06:21

报告编号: 20250705S20447A

主检实验室: 深圳艾迪康

本次检验结果仅对来样负责, 如有疑问请在7天内提出。报告无检验者、审核者、批准人签字无效。

地址: 深圳市盐田区海山街道田东社区深盐路2028号大百汇生命健康产业园1栋三单元501

电话: 400-182-5566

网址: www.adicon.com.cn



扫一扫快捷查询报告  
第1页/共1页

条形码: 930224757574

姓名: 方楠 门诊/住院号: 70696049088171 院方条码: 930224757574 联系电话: 16607557430  
性别: 男 科室/病区: / 送检医生: / 其它信息: /  
年龄: 30岁 样本类型: 血清 临床诊断: /  
床号: / 样本性状: 外观正常 送检单位: 深圳美年大健康健康管理有限公司美年门诊部

英文简称	项目	结果	提示	单位	参考区间	检测方法
CA153	糖类抗原15-3测定	1.27		U/mL	<29.30	化学发光法
CA199	糖类抗原19-9测定	4.13		U/mL	<35.00	化学发光法
TPSA	总前列腺特异性抗原	0.35		ng/mL	<4.00	化学发光法
SCC	鳞状上皮细胞癌抗原(SCC)	2.02		ng/mL	<2.50	化学发光法
CEA	癌胚抗原(CEA)测定	<0.20		ng/mL	<6.30	化学发光法
AFP	甲胎蛋白(AFP)测定	<1.21		ng/mL	<7.00	化学发光法

## 结果解读与建议:

CEA: 升高主要见于胰腺癌, 胃癌, 转移性肝癌等; 炎症时含量或轻度或中度上升, 通常不超过10ng/mL; 吸烟可能导致CEA>5ng/mL。其他体液污染或使用药物可使CEA升高。(ng/mL=ug/L)

AFP: AFP>400ug/L; AFP>200ug/L, 结合影像学检查结果。妊娠3至4个月, 孕妇AFP开始升高, 7至8月达到高峰, 但多低于400ug/L以下, 分娩后三周恢复正常。(ng/mL=ug/L)

CA199: 作为辅助诊断指标, CA199通常用于监测病情变化和复发; 良性疾病可导致一过性升高且其浓度多低于120U/mL; 在月经和妊娠期可能导致CA199轻度升高; 若微量胆汁淤积就可导致CA199水平较明显的升高。

TPSA: 前列腺增生、前列腺炎等良性疾病, 约有14%的病人血清tPSA轻度升高(一般在4.0~10.0ug/L), 当tPSA处于4.0~10.0ug/L时, fPSA/tPSA比值更有价值。fPSA/tPSA比值<0.1提示前列腺癌。

## 备注: /

检验者: 杨改

审核者: 安晏军

批准人:

采集时间: 2025-07-05 09:12

接收时间: 2025-07-05 18:18

报告时间: 2025-07-06 07:24

报告编号: 20250705M52124A

主检实验室: 深圳艾迪康

本次检验结果仅对来样负责, 如有疑问请在7天内提出。报告无检验者、审核者、批准人签字无效。

地址: 深圳市盐田区海山街道田东社区深盐路2028号大百汇生命健康产业园1栋三单元501

电话: 400-182-5566

网址: www.adicon.com.cn



扫一扫快捷查询报告  
第1页/共1页

条形码: 930224757576

姓名: 方楠	门诊/住院号: 70696049088171	院方条码: 930224757576	联系电话: 16607557430
性别: 男	科室/病区: /	送检医生: /	其它信息: /
年龄: 30岁	样本类型: 血清	临床诊断: /	
床号: /	样本性状: 外观正常	送检单位: 深圳美年大健康健康管理有限公司美年门诊部	

英文简称	项目	结果	提示	单位	参考区间	检测方法
EB-VCA-IgA	EB病毒衣壳抗原测定	阴性		/	阴性	酶联免疫法

备注: /

检验者:

审核者:

批准人:

采集时间: 2025-07-05 09:12

接收时间: 2025-07-05 18:15

报告时间: 2025-07-06 15:28

报告编码: 20250706H170212A

主检实验室: 深圳艾迪康

本次检验结果仅对来样负责, 如有疑问请在7天内提出。

报告无检验者、审核者、批准人签字无效。

地址: 深圳市福田区海山街道田东社区深盐路2028号大百汇生命健康产业园1栋三单元501

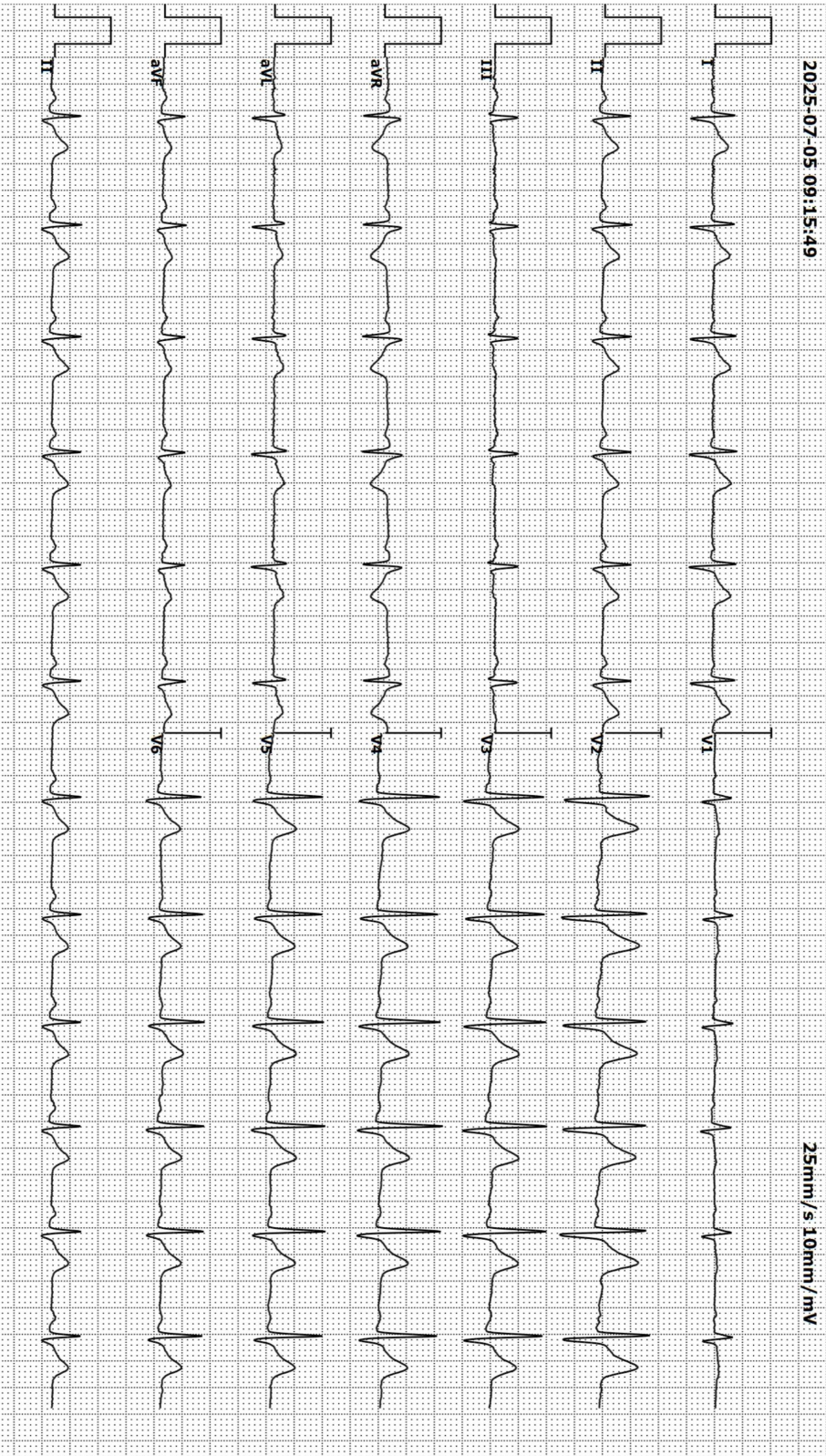
电话: 400-182-5566

网址: www.adicon.com.cn



深圳美年大健康健康管理有限公司美年门诊部 心电图报告

体检号: 70696049088171 心率: 73bpm P-R间期: 161ms 诊断: 窦性心律, 正常心电图  
姓名: 方楠 SV1: -0.21mV QRS时限: 112ms  
性别: 男 RV5: 1.0mV QT/QTc: 372/411ms  
年龄: 30岁 RV5+SV1: 1.21mV 电轴: 83°



(本报告仅供临床医师结合临床参考, 不作诊断证明之用)

报告日期: 2025-07-05 10:50:27

检查者:

徐金枝

报告医师:

石秀敏

常见体检数据对比



项目	本次 ( 2025-07-05 )			上次		
	结果	单位	参考区间	结果	单位	参考区间
体重指数	27	kg/m <sup>2</sup>	18.5~23.9	27.3 (2023/06/23)	kg/m <sup>2</sup>	18.5~23.9
收缩压	110	mmHg	90-139	109 (2023/06/23)	mmHg	90-139
舒张压	62	mmHg	60-89	68 (2023/06/23)	mmHg	60-89
血红蛋白	148	g/L	130--175	153.00 (2023/06/23)	g/L	120--165

## 免责声明



尊敬的 方楠 先生

您好!

健康体检的目的在于帮助您了解自身健康状况，便于您更好的管理健康、促进健康。疾病的发生发展有其客观规律，在一定的阶段存在潜伏性和突变性，科学的认识也存在过程，现有的医疗技术水平对于疾病的筛查也存在局限性。由于您选择的健康体检套餐或项目有限，健康体检结果不能完全作为您全身健康状况的评价依据和疾病的诊断依据，同时，本次体检未发现异常的项目并不说明完全没有潜在异常隐患，若有异常症状出现请及时就医。我们将在您健康体检项目完成后及时向您提供体检报告，请您详阅并妥善保管，认真关注报告中的就医指导和建议！如果您对报告内容有任何疑问，请您于一周内到本中心查询或致电客服部。为了您的健康，我们建议您每年进行一次系统体检。

祝您健康!

